



# Spinal Travmalı Hastalarda Kullanılabilecek Korse ve Ortezler

## Corset and Orthoses that can be Used in Spinal Traumatic Patients

Cafer AK<sup>1</sup>, Murat ULUTAŞ<sup>2</sup>, Kadir ÇINAR<sup>3</sup>

<sup>1</sup>T.C. Sağlık Bakanlığı Gaziantep Abdülkadir Yüksel Devlet Hastanesi, Beyin ve Sinir Cerrahisi Kliniği, Gaziantep, Türkiye

<sup>2</sup>Gaziantep Özel Medical Park Hastanesi, Beyin ve Sinir Cerrahisi Kliniği, Gaziantep, Türkiye

<sup>3</sup>Gaziantep Sanko Üniversitesi Hastanesi, Beyin ve Sinir Cerrahisi Kliniği, Gaziantep, Türkiye

**Yazışma adresi:** Cafer AK ✉ slayerkarwyn@gmail.com

### ÖZ

Ortezler vücuda dışarıdan kuvvet uygulayan mekanik cihazlardır. Omurgaya binen yükün azaltılmaya çalışılmasından ziyade hareket aralığını kısıtlayarak ağrının azaltılması ile iyileşmeye katkıda bulunur. Ortezler genel olarak “üç noktadan bası” prensibi ile çalışırlar ve engelledikleri hareket yönüne göre isimlendirilir. Ancak hiçbir spinal ortez omurga hareketlerini tamamen kontrol edemez. Bu nedenle instabil spinal travmalarda kullanılması kontrendikedir. Spinal ortezlerin doğrudan veya dolaylı olarak solunum fonksiyonlarını etkilemediği gösterilmiş ise de spinal ortezler gövdeye uygulandıklarında intratorakal ve intraabdominal basınçta artışa neden olabileceği unutulmamalıdır. Spinal travmalı hastalarda yaralanma patofizyolojisine, kırık tipine, ligament hasarı varlığına ve kırık stabilitesine göre ortez kullanım süresi 6-12 haftada tamamlanmalı, her 2-3 haftada bir takip görüntüleme alınması önerilmektedir. Bu yazımız da cerrahi endikasyon gerektirmeyen spinal travma olgularında kullanılan eksternal ortez çeşitleri ve kullanımı derlenmiştir.

**ANAHTAR SÖZCÜKLER:** Spinal travma, Korse, Ortez, Servikal kolar, Halo ortez, Torakolomber ortez, Lumbosakral ortez

### ABSTRACT

Orthoses are mechanical devices that exert a force on the body. They contribute to recovery by reducing pain via motion limitation rather than trying to reduce the load on the spine. Orthoses generally work with the principle of “press from three points” and are named according to the direction of movement they prevent. However, none of the spinal orthoses can fully control spinal movements. Therefore, they are contraindicated for use in unstable spinal trauma. Although spinal orthoses have been shown to directly or indirectly affect respiratory functions, it should be remembered that spinal orthoses could cause an increase in intrathoracic and intraabdominal pressure when applied to the body. In patients with spinal trauma, the period of orthotic use should be completed in 6-12 weeks, according to the injury pathophysiology, type of fracture, presence of ligament damage, and fracture stability, and follow-up imaging is recommended every 2-3 weeks. In this article, the external orthosis types used in spinal trauma cases that do not require surgery and their usage are reviewed.

**KEYWORDS:** Spinal trauma, Corset, Orthoses, Cervical collar, Halo orthoses, Thoracolumbar orthoses, Lumbosacral orthoses

### ■ GİRİŞ

Ortez kelimesi eski Yunan dilinde kullanılan düzeltmek, hizalamak anlamlarında olan “Ορθός” kelimesinin “Ortho” olarak Latin harflerine çevrilmesi ile üretilmiştir (26). Spinal ortezlerin tarihi Eski Mısır Devri'ne kadar dayanır.

Tarihte bilinen ilk spinal ortez, Galen ( M.S. 131-201) tarafından spinal deformitelerin düzeltilmesi amacıyla kullanılmıştır (10). Orta Çağ'daki askeri amaçlı zırh üretimi, ortezler üzerinde bilgi ve beceriyi çok geliştirmiştir. Ortezlerin geliştirilmesi çağlar boyunca devam etmiş, günümüzde tıp ve mühendisliğin yakın

ilişkisi sayesinde spinal ortezler eskiye göre çok daha hafif ve pratik hâle gelmiştir.

Ortez, harekete yardım etmek, destek olmak veya hareketi kısıtlamak, yükü bir bölgeden diğerine aktarmak veya deformiteleri düzeltmek amacıyla vücuda dışarıdan kuvvet uygulayan mekanik cihazlardır. Kemik ve yumuşak doku hasar bölgesine binen fizyolojik yükü azaltmaya çalışılmasından ziyade hareket aralığını kısıtlayarak ağrının hafifletilmesi ile iyileşmeye katkıda bulunur. Spinal kolona yapılan internal fiksasyon cerrahisi sonrası hareket kısıtlılığına katkıda bulunma amacı ile destekleyici olarak da kullanılabilirler. Spinal ortezler, kullanılan bölgeye göre sınıflandırılarak isimlendirilmiştir (Tablo 1).

Ortezler genel olarak “*üç noktadan bası*” prensibi ile çalışırlar. Ortezin düzeltici bası noktası, üst ve alt bası noktalarının ortasında yer alır. Bir ortezin etkili olması için kemik çıkıntılar üzerinde tolere edilebilir yeterlikte basınç oluşturarak kişiye pozisyon değiştirmesi veya postürü korumasını hatırlatmalıdır. Yumuşak spinal ortezler (yumuşak boyunluk, elastik korse vs.) spinal hareketleri kısıtlamazlar. Daha sert spinal ortezler ise intersegmenter spinal hareket ile fleksiyon-ekstansiyon, lateral fleksiyon, aksiyel rotasyon hareketlerini önemli ölçüde kısıtlar ancak hiçbir spinal ortez omurga hareketlerini tamamen kontrol edemez (5,13,39,40). Spinal ortez seçiminde temel endikasyonların yanı sıra ortezin tasarımı, kullanılabilirliği, işlevselliği, kozmetik görünümü, fiyatı, dayanıklılığı, yapıldığı materyalin özelliği, çeşitli bedenlerde bulunabilmesi, kolay giyilip çıkarılabilir olması, trakeostomi ve drenler için çıkış deliklerinin olması ve cildin masere olmaması için hava deliklerinin olması dikkat edilmesi gereken özelliklerdir. Öte yandan, spinal ortezlerin doğrudan veya dolaylı olarak solunum fonksiyonlarını etkilemediği gösterilmiş (33) ise de gövdeye uygulanan ortezlerin intratorakal ve intraabdominal basınçta artışa neden olabileceği unutulmamalıdır (17).

Spinal ortez seçimi çok keskin kurallara bağlı olmasa da bazı genel prensipler vardır. Örneğin, amaç hareketi kısıtlayarak hastanın ağrısını gidermekse ve omurgada stabilite sorunu yoksa, korse ve boyunluk kullanmak yeterlidir. Eğer hareket kısıtlamasından daha fazlası için veya eksternal stabilizasyon gerekiyorsa, esnek spinal ortezler kullanılmaz. Orta kolonun sağlam olduğu kompresyon fraktürlerinin konservatif tedavisinde hiperekstansiyon korseleri, patlama (burst) kırıklarının konservatif tedavisinde torakolumbosakral ortezler (TLSO) kullanılabilir (28). Spinal instabilite yoksa, spinal ortez, ortezsiz rahat edileceği ve iyileşme bulgularının saptandığı zamana

kadar takılması uygundur. Cerrahi sonrası veya akut kırık gibi durumlardan sonra stabilizasyon için kullanılıyorsa ligament ve kemikler iyileşene kadar maksimum 6-12 hafta kullanılır (36). Spinal ortezlerin kullanım sürecinde rahatsızlık hissi, lokal ağrı, bası yarası, uzun süre kullanılmasında kaslarda atrofi gelişimi, osteopeni, psikolojik ve fizyolojik bağımlılık gibi bazı olumsuz etkiler ortaya çıkabileceği unutulmamalı ve gerekli kontroller yapılmalıdır (1).

Spinal travmalı hastalarda yaralanma patofizyolojisine, kırık tipine, ligament hasarı varlığına ve kırık stabilitesine göre ortez kullanım süresi 6-12 haftada tamamlanmalı, her 2-3 haftada bir takip görüntüleme alınması önerilmektedir (24,37). Postoperatif ortez kullanımı hâlen tartışmalıdır. Bir çalışmada cerrahların postoperatif ortez kullanımı üzerine anket yapılmış, çoğunun postoperatif 3 ile 8 hafta boyunca spinal destek kullanımını önererek, füzyon geliştikten sonra ortezin sonlandırılmasını tavsiye ettikleri görülmüştür (2,41).

Omurganın en sefalik (C1-C2) ve en kaudal (L4-S1) bölgeleri en zor immobilize edilen bölgelerdir ve stabilizasyon cerrahisine rağmen bile füzyon oranı diğer bölgelere göre daha güç elde edilmektedir. Bu nedenle bu bölgelerin cerrahi gerektirmeyen ve stabilizasyon gerektiren travmatik patolojilerinde rijid ortezlerin kullanılması ve yakın takip edilmesi gerekir. Bu yazımızda cerrahi endikasyon gerektirmeyen spinal travma olgularında kullanılan eksternal ortez çeşitleri ve kullanımı derlenmiştir.

## ■ SERVİKAL ORTEZLER

Servikal omurgalar biyomekanik olarak oksiputtan ayrı düşünülmemelidir. Üst servikal bölgede; oksiput-C1 arası rotasyon ve C1-2 arası fleksiyon-ekstansiyonda geniş hareket aralığı mevcuttur. Subaksiyel bölgede ise fleksiyon-ekstansiyon hareketi en fazla C5-6'da takiben C6-7'de meydana gelmektedir (8,21). Cerrahi girişim gerektirmeyen üst servikal ve subaksiyel travmalarında kullanılan boyunluk tarzı ortezler sadece subaksiyel omurgayı çepçevre sarmasına rağmen üst servikal bölgede istenen kısıtlamayı oluşturmada yetersiz kalır. Boyunluğun tüm servikal bölgeyi tamamen stabilize edememesinin nedenleri; servikal omurgadaki tüm segmentlerin özellikle üst servikal bölgenin yüksek hareket yeteneği, boyunda yer alan hayati anatomik yapılara (karotis arter ve juguler ven, trakea, özefagus) dışarıdan sıkı bir kuvvet uygulanamaması, ortezin temas edeceği vücut yüzey alanının küçüklüğü, üst servikal omurganın ekstansiyonu ile çenenin mandibular destekten uzaklaşması sayılabilir (28,30,32).

**Tablo 1:** Spinal Ortezlerin Sınıflandırılması (13)

Sert Termoplastik-Metal Ortezler			Yumuşak Ortezler
SO	Servikal Ortez	Philadelphia, Aspen, Miami J	Yumuşak Boyunluk
STO	Serviko Torasik Ortez	Somi, Halo, Minerva	
TLSO	Torako Lumbo Sakral Ortez	Boston gövde ceketi, Cash, Jewet, Taylor, Knight-Taylor	Dorsolumbar korse
LSO	Lumbo Sakral Ortez	Chairback, Williams, Knight	Lumbosakral korse
SO	Sakroiliak Ortez		Sakroiliak kuşak

Boyun hareketlerinin mutlaka kısıtlanması gereken instabil durumlarda boyunluk tarzı servikal ortezler kullanılmamalıdır (6).

Servikal ortezler yumuşak, semi rijid ve rijid olarak 3 gruba ayrılır (16,23). Yumuşak servikal ortezler boyunluk olarak adlandırılır. Boyunluklar esnek bir kumaş ve sünger içerirler (Şekil 1). Ucuzdur ve hastalar tarafından kolay tolere edilir. Hareket kısıtlama etkisi, ortezin kısıtlayıcı gücünden çok hareketten kaçma hissi ile oluşur. Boyunluklar dejeneratif değişiklikler ile birlikte olan hafif kas spazmlarında, kemik veya ligamentöz hasarı olmayan yaralanmalarda, hafif yumuşak doku travmaları gibi komplike olmayan boyun ağrılarında güvenle kullanılabilir. Boyunda minimal immobilizasyon sağlar fakat boyna yapısal destek sağlayamaz. İnstabiliteye neden olan yaralanmalarda tedavi amaçlı kullanımları kontrendikedir (9,13,30,31,38).

Semi rijid ortezlerin şekli yumuşak boyunluklara benzemekle birlikte polietilen bir materyal olan plastazottan imal edilir. İstenirse oksipital ve mandibular destek içerebilirler. Toraks

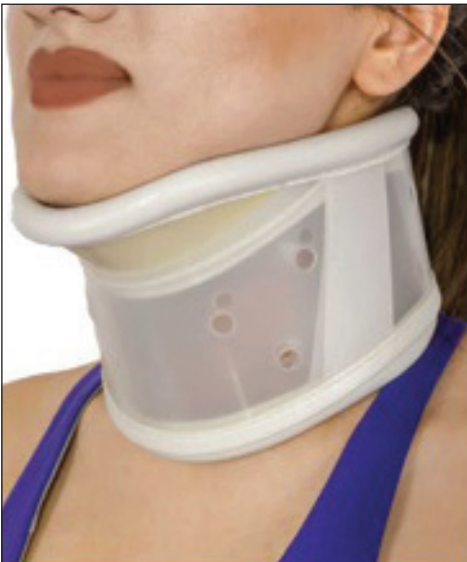ile bağlantıları yoktur (Şekil 2). Boyun hareketlerini kontrol etmekte yumuşak boyunluklardan daha iyidir. Fakat lateral fleksiyon ve rotasyon kısıtlılığı sağlayamazlar (16).

Rijid boyunluklar klasik olarak travma sonrasında hastanın hastaneye transferinde boynu immobilize etmek amacıyla, orta servikal bölgenin instabil olmayan travmalarında, postoperatif dönem ve halo ortezin çıkarılmasından sonraki süreçte kullanılırlar. İnstabilite olan yaralanmalarda kontrendikedir (19,28). Omurgada travmatik bir yaralanma olduğunda dikkat edilmesi gereken en önemli nokta transfer sırasında omurilik ve sinir köklerinin korunmasıdır (15). Travma yerinden acil servise taşıma sırasında kullanılan rijid boyunluklara Philadelphia ve Aspen ortezleri örnek verilebilir (Şekil 3, 4). Bu ortezlerin üst bölümü alt çeneyi ve oksiputu destekler, alt bölümü ise sternum üstüne ve klavikulaya yaslanır. Fleksiyon ve ekstansiyonu kısıtlar fakat rotasyonu ve lateral fleksiyonu kısıtlama kapasiteleri düşüktür (20). İnstabil olmayan servikal kırıkların konservatif tedavisinde halo ortez yerine Philadelphia veya Aspen ortezin kullanılabilceği ve bası yarası gelişmesine en az neden olan ortezin Aspen ortez olduğu bildirilmiştir (20,29).

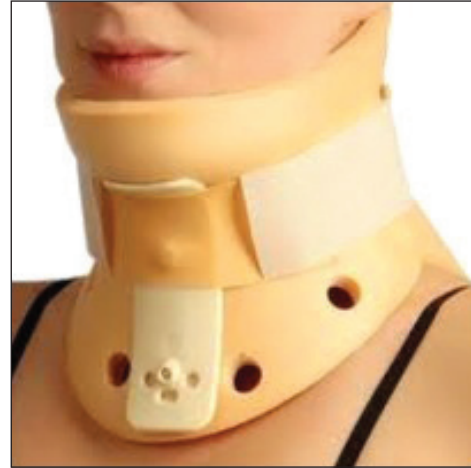Philadelphia orteze torakstan destek sağlanması ile Yale ortez geliştirilmiştir (Şekil 5). Bu ortez ile servikal travmanın yanında C6-T2 seviyelerindeki yaralanmalarda da eksternal stabilizasyonu sağlayabilmektedir. Diğer rijid ortezler; Miami-J, Newport ve Malibu ortezleridir (Şekil 6, 7). Bu ortezlerin tümünün ön parçasında krikotomi veya trakeotomi girişimleri için açık



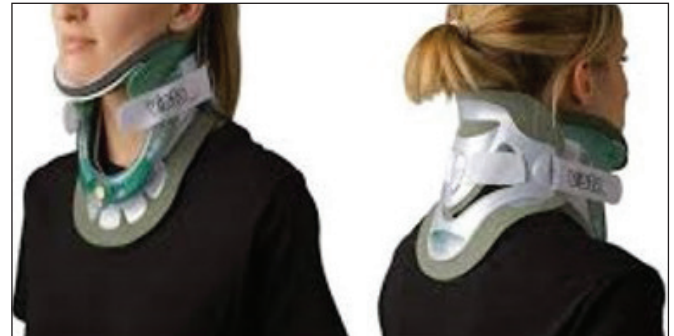**Şekil 1:**  
Yumuşak  
boyunluk (14).



**Şekil 2:**  
Semi  
rijid boyunluk  
(14).



**Şekil 3:**  
Philadelphia  
ortez (14).



**Şekil 4:** Aspen ortez (14).

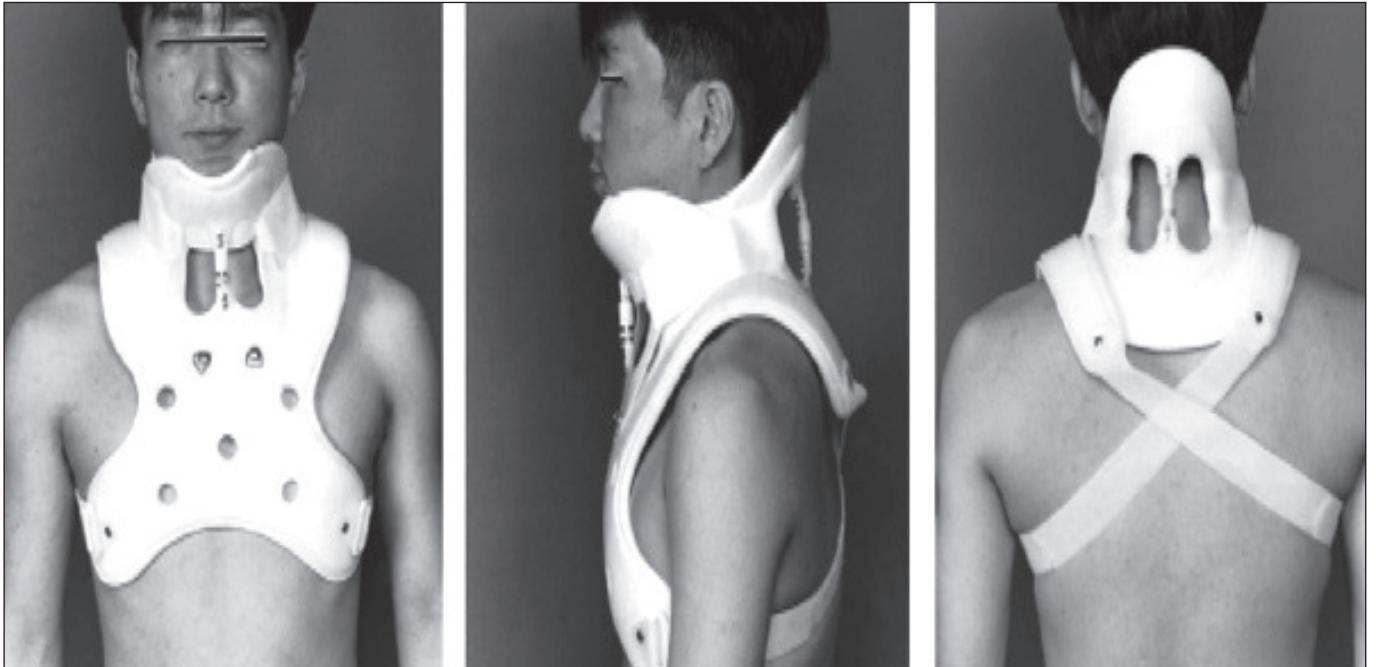
bölge vardır. Rijid servikal ortezlerin hepsi radyolüsendir ve instabil kırıklarda kullanımları kontrendikedir (6,34). Boyunluk şeklindeki bu ortezlerin gereğinden daha uzun süreli kullanımlarda kas fonksiyonlarında azalma ve bağımlılık yapabileceği unutulmamalıdır.

### ■ HALO OTREZLER

Halo ortez ilk olarak 1959'da poliomyelitli hastaların servikal füzyon operasyonlarından sonra stabilizasyon amacıyla kullanılmıştır (27). Halo ortezde açık veya kapalı rijid bir halka 4 adet iskelet traksiyon çivisi ile kafatasına sabitlenir. Bu halka birleştirme çubukları ile termoplastik bir yeleğe bağlıdır (Şekil 10, 11). Halo ortezin anterior çivileri frontal sinüs, supraorbital sinir, subtroklear sinir ve temporal kas yapılarını

korumak için kaşların 1/3 lateraline, posterior çivileri ise aurikulanın 1-2 cm posterosüperioruna yerleştirilir (2,13,38). Halo ortez özellikle süperior servikal segmentte her üç planda da hareket kontrolü sağlar ve tüm servikal ortezler içerisinde boyun hareketlerini en fazla kısıtlayan ortezdir (28). Servikal kırıkların stabilizasyonunda ve postoperatif dönemde internal fiksasyona katkı amacıyla kullanılır. Stabil olmayan üst servikal ve üst torakal kırıklarda ve T3'e kadar olan dislokasyonlarda en sık kullanılan ortezdir (20).

Halo ortezin avantajları akut kırık ve/veya subluksasyon şüphesi olan hastalarda kısa sürede servikal stabiliteyi sağlaması, cerrahiyi reddeden veya cerrahinin kontrendike olduğu durumlarda bir alternatif olması ve spinal düzenin bozulma riski olmadan erken mobilizasyona olanak vermesidir (28).



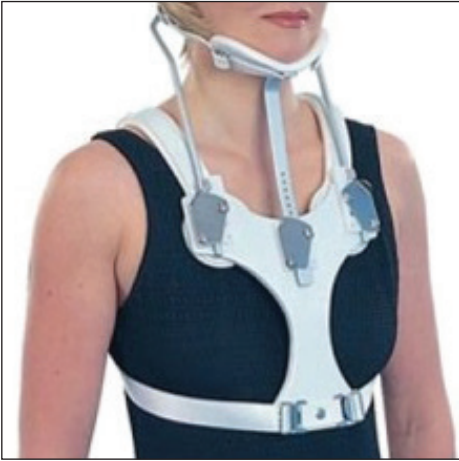Şekil 5: Yale ortez (3).



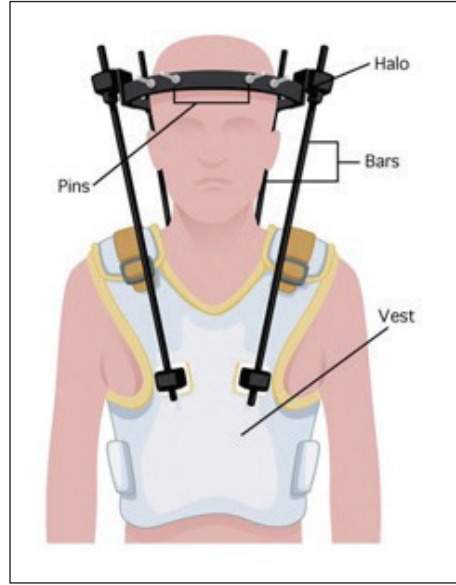
Şekil 6: Miami J. Ortez (14).



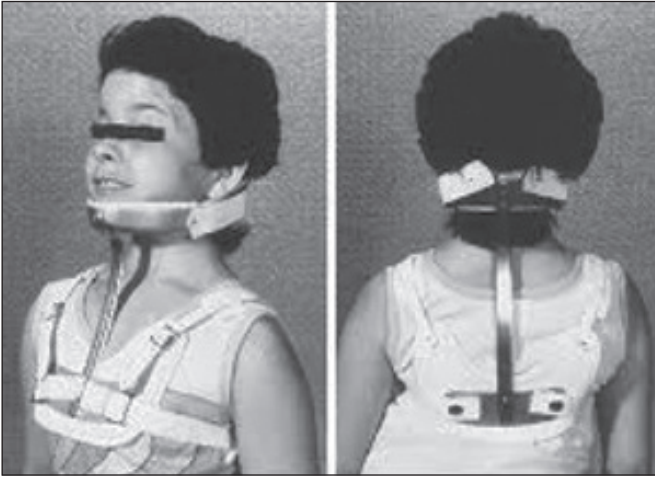
Şekil 7: Malibu ortez (14).



Şekil 8: SOMİ ortez (14).



Şekil 11: Halo ortez (4).



Şekil 9: Guilford ortez (11).



Şekil 10: Halo ortez (4).

Halo ortezin bütün parçaları hafif kompozit materyalden yapılmış olup MR, BT ve X-Ray gibi radyolojik yöntemler ile uyumludur. Yeleğin ön kısmı açılabilir ve gerekliliğinde kardiyopulmoner resusitasyon yapılabilir. Halo kullanılırken hastanın omuz hareketlerinin 90 dereceyi geçmemesi ve omuz silme hareketinden kaçınması gerekir (33). Halo ortezin parçalarından tutarak hastayı kaldırmak, döndürmek veya hareket ettirmek ortezin çivilerinde gevşemeye neden olduğu için yapılmamalıdır. Özellikle osteoporotik bireylerde çivi delikleri genişleyerek çiviler gevşeyebilir (20). Üç aylık halo tedavisi sonrası kaslarda atrofi ortaya çıkması sonrasında fizik tedavi desteği ile atrofünün düzeldiği saptanmıştır. Halo ortez çıkarıldıktan sonra boyun kasları zayıf ve tutuk olacağı için çene ve oksiput destekli bir boyunluk kullanılmalıdır (25).

Halo ortez kullanırken gelişebilecek komplikasyonlar arasında boyun ağrısı ve tutukluğu, çivi yerinde ağrı, çivi gevşemesi, çivi yeri enfeksiyonu, skar, bası yarası, dislokasyonun tekrarlama-sı, sinir yaralanması, dura delinmesi, nörolojik gerileme, densin avasküler nekrozu, halo çemberinin kayması, yetersiz kemik ve ligament iyileşmesi sayılabilir. Halo cihaz kullanımı kontrendikasyonları; servikal yaralanma ile birlikte olan kafatası kırığı ve çivi yerleşim yerlerindeki derinin yaralı ve enfekte olmasıdır. Göreceli kontrendikasyonlar ise ligament yırtığı ile birlikte olan servikal instabilite, C2-C3 hasarı ile birlikte olan servikal instabilite ve faset eklemleri içeren rotasyonel yaralanmalarla birlikte olan servikal instabilitedir (14).

Minerva gövde ceketini halo cihazı benzer şekilde toraksa kadar uzanır ve alını çevreleyen kısmı ile başı sabitler (Şekil 12). Halo'ya göre çivilerin olmaması nedeniyle noninvaziv, hafif ve rahattır. Özellikle okul öncesi dönemde pediatrik hastalarda kullanılması önerilmektedir. Yapılan bazı çalışmalarda C2'nin altındaki yaralanmalarda halo cihazından ziyade minervanın daha iyi stabilizasyon sağladığı ileri sürülmüştür (7,35).

Servikal ve servikotorasik ortezlerin oksiputtan T1'e kadar olan bölgede boyun hareketlerini kısıtlama kapasiteleri Tablo II'de gösterilmiştir (20).

## ■ SERVİKOTORAKAL ORTEZLER

Subaksiyel instabil olmayan travmaların tedavisinde sert servikal ortezlere göre daha fazla hareket kontrolü sağlanabilmesi için oksiput ve çene destekli torakal parçalar ile 3 nokta kuvvet sistemini kullanan servikotorakal ortezler (STO) geliştirilmiştir (13,34,38). STO'ların üst servikal bölgedeki hareket kontrolleri sınırlıdır (33). En sık kullanılan STO Sternal-okspital-mandibular immobilizatördür (SOMİ) (Şekil 8). Hafif ve kolay giyilebilen bir cihazdır. Servikal omurganın fleksiyon ekstansiyon lateral fleksiyon ve rotasyon hareketlerini diğer servikal ortezlere göre daha fazla kısıtlar. Primer olarak servikal zorlanma ve ligamentlerin sağlam olduğu stabil kırıklarda kullanılır. Postoperatif iyileşme döneminde mobiliteyi kısıtlamak için de kullanılmaktadır (20). Posterior çubukların olmaması özellikle yatağa bağımlı hastalarda rahatlık sağlar. Ligament hasarı nedeniyle

**Tablo II:** Servikal ve Servikotorasik Ortezlerin Servikal Omurga Üzerine Etkisi (20).

Ortez	Normal ROM (%)		
	Fleksiyon ve Ekstansiyon	Lateral Fleksiyon	Rotasyon
Normal	100	100	100
Yumuşak boyunluk	72,4	92,3	82,6
Philadelphia	28,9	66,4	43,7
SOMİ	27,7	65,6	33,6
4 Barlı	20,6	45,9	27,1
Yale	12,8	50,5	18,2
Halo	4	4	1
Minerva	14	15,5	0

instabilitesi olan ve stabil olmayan kırıklarda STO kullanımı kontrendikedir.

Dört veya 2 barlı STO ise ön ve arka torakal yumuşak parçalara tutturulmuş ayarlanabilir bantları ve mandibular ve oksipital desteği olan sert ortezlerdir. Boynun fleksiyon ve ekstansiyon hareketlerini kısmen kısıtlar (30). Aynı etkiye sahip 2 barlı orteze örnek Guilford ortezidir (Şekil 9).

## ■ TORAKOLOMBER ORTEZLER

Torakolomber ortezler (TLO), orta ve alt torakal bölge ile lomber bölgenin travmatik veya patolojik kırıklarının tedavisinde sıklıkla kullanılan ortezlerdir. Tipik bir TLO T6 seviyesinden itibaren immobilizasyon sağlar, bu nedenle üst torakal omurgada bir değeri yoktur (30). Tüm gövde ortezlerinin anterior abdominal kompresyon yapma, gövde/intervertebral hareketi kısıtlama ve omurgayı destekleyip düzenleme etkisi vardır. TLO'ler lomber lordozu azaltır vertebra ve disklere binen yükü azaltırlar (22).

TLO'ler kontrol ettikleri hareket yönüne göre sınıflandırılırlar (28). Anterior hiperekstansiyon korsesi sadece fleksiyonu kısıtlar ancak lateral ve rotasyonel hareketi kısıtlamazlar. Bunların örnekleri Jewett hiperekstansiyon korsesi ve Krusiaform anterior spinal hiperekstansiyon (CASH) ortezleridir (Şekil 13, 14). Bu iki ortez intraabdominal basınç artışı yapmazlar. Stabil olmayan kırıklarda, kifoza neden olmuş osteoporotik kırıklarda ve burst fraktürlerinde kontrendikedir. Bu ortezler osteoporotik kifozu engellemez, alt lomber vertebralara fazladan hiperekstansiyon kuvvetleri yükleyerek dejenerasyonu alevlendirebilir. Spondilolizeziste bu korseselerin kullanılması uygun değildir (20).

Fleksiyon-ekstansiyon kontrol ortezlerinden Taylor korse (Şekil 15) altta illiak krista hizasında bir pelvik banda ve üstte interskapuler banda iliştilmiş iki posterior banttan oluşur. Omuz çevresinden geçen bağlar ile tespit edilir. Önde abdominal

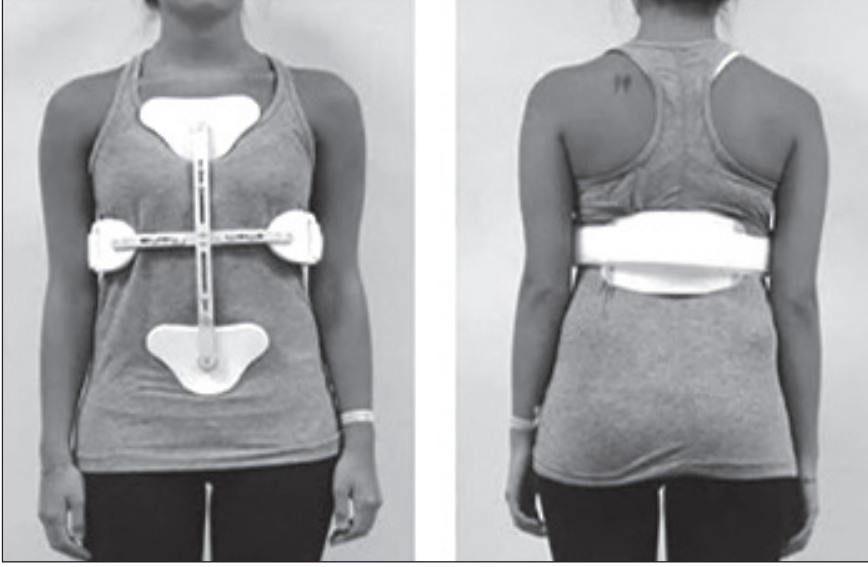


**Şekil 12:** Minerva Gövde Ceketi-ön ve arka görünümü (14).

kompresyon sağlayan bir korse dir. Stabil kırıklarda kullanılabilir fakat instabil kırıklarda kontrendikedir (20,28).

Fleksiyon-ekstansiyon-lateral kontrol ortezlerinden Knight-Taylor korse (Şekil 16) ise Taylor korseye ek olarak lateral

gövde hareketlerini önlemek için lateral barları ve torakal bir bandı vardır. Rotasyon kontrolü zayıftır. Postoperatif torakolomber kırıklarda, stabil kırıklarda veya çok şiddetli kas spazmına bağlı ağrılarda kullanılabilir (20,28). Cowhorn adı verilen



Şekil 13: CASH ortez (14).



Şekil 14: Jewett ortez (14).



Şekil 15: Taylor korse (14).

fleksiyon-ekstansiyon-lateral-rotasyon kontrol ortezi ise Knight-Taylor orteze benzese de anterior ve süperiora uzanan bir interskapuler bandı ve subklavikuler bantları vardır. Gövde rotasyonunu ve fleksiyonu kısıtlar (20,28).

Hastanın gövdesinin alçıdan kalıbı alınarak polipropilen veya sert plastikten imal edilen Termoplastik gövde ceket ortezi; fleksiyon, ekstansiyon, lateral fleksiyon ve rotasyonu kısıtlar, yükleri etkili bir biçimde geniş alana dağıtır (Şekil 17). Orta ve alt torakal bölge ile lomber bölgedeki stabil olmayan kırıklarda kullanılabilir. Nörolojik yaralanması olan hastalarda kullanımı idealdir (20). Stabilitenin istendiği yere göre servikale veya sakrale uzatılarak imal edilebilirler. Plastik gövde ceketleri vücuda tam temas ettiği için bası yaraları açısından dikkatli olunmalıdır.

## ■ LUMBOSAKRAL ORTEZLER

Lumbosakral ortezler (LSO) bel ağrısını azaltmak ve iki veya daha fazla vertebranın cerrahi kemik greftlemesinden sonra solid füzyon gelişim olasılığını artırmak için kullanılırlar (12). Esnek LSO'ler; korseler, kemerler ve kuşaklardır. Sert LSO'ler de aynı TLO'ler gibi kontrol ettikleri harekete göre isimlendirilir.

Fleksiyon-ekstansiyon kontrol ortezi Chairback ortez (Şekil 18) pelvik banda iliştirilmiş iki posterior bar ve bantlarla süperiorda abdominal desteği olan bir torakal banda bağlanan kısa ve rijid bir lumbosakral ortezdir ve L1-4 arası fleksiyonu ve ekstansiyonu kısıtlar ancak rotasyonu kısıtlaması minimaldir. Metal veya plastikten yapılan posterior barları paraspinal kasların üzerine gelir. İntervertebral disklerden yükü alıp yumuşak dokulara dağıtmak, bel ağrısını azaltmak, lomber laminektomi sonrası mobilizasyonu sağlamak amacıyla kullanılır. Knight korse



Şekil 16: Knight-Taylor korse (14).



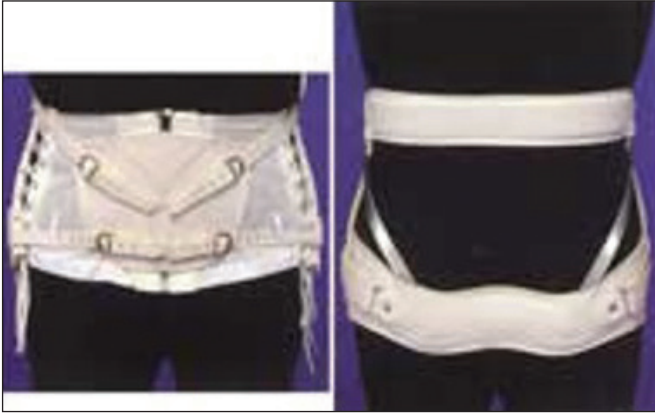Şekil 17: Termoplastik gövde ceket ortezi (14).



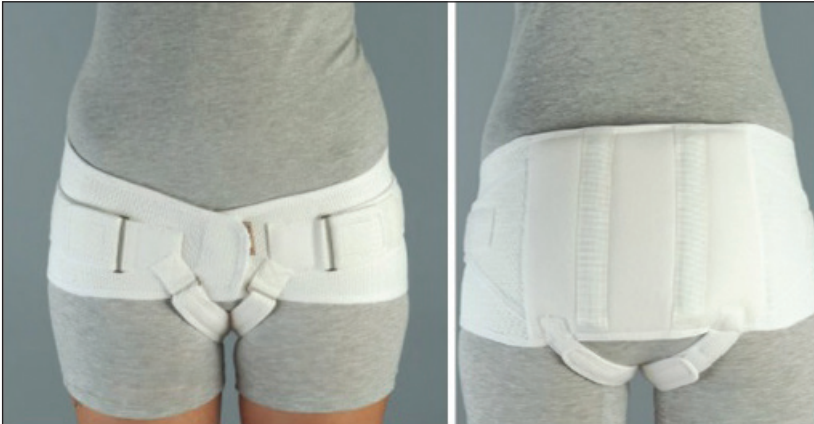ise Chairback orteze lateral bar eklenerek geliştirilmiştir. Bu eklenti ile lateral fleksiyon kontrolü de sağlar. Williams ortezi ise ekstansiyon ve lateral hareketi kısıtlar (Şekil 19). Ön kısmı



Şekil 18: Chairback ortezi (14).



Şekil 19: Williams ortezi (14).



Şekil 20: Sakroiliyak korse (14).

elastik materyalden yapıldığı için fleksiyonu kısıtlamaz. Bu ortezi spondilolizis ve spondilolisteziste kullanılabilir fakat spinal kompresyon kırıklarında kontrendikedir.

Bez korseler ve elastik korseler hareketi sınırlamaktan çok, hareketi sınırlamayı hatırlatır ve ısıtıcı etki gösterir. Bu korselerin travmada yeri yoktur. Bir çalışmada oturma ve ayakta durma sırasında LS bez korse, Chairback ortezi ve termoplastik gövde ceketinin vücut hareketlerini kısıtlama dereceleri karşılaştırılmıştır. Termoplastik gövde ceketinin gövde hareketlerini en fazla limitlediği, LS bez korsenin ise en az limitlediği saptanmıştır (18).

Lomber bölgede şişirilebilir LS korsenin intradiskal basınçlar üzerine etkisinin araştırıldığı çalışmada, korse takılmadan veya şişirilmeden zamanki intradiskal basınçlarda minimal fark bulunurken, korse şişirilerek kullanıldığında ise intradiskal basınçta %25 azalma saptanmıştır (23,39).

### ■ SAKROİLLİAK ORTEZLER

Sakroiliak ortezi sakroiliak eklem stabilizasyonuna yardım eden, pelvis kırıklarını ve travmatik sakroiliak ayrılmaları destekleyen, sakroiliak ağrısı azaltan sakral korse, trokanterik kemer ve sakral kemerlerdir (Şekil 20).

### ■ SONUÇ

Spinal travmalı hastaların klinik ve radyolojik değerlendirilmesi sonrası konservatif tedavi planlamasında eksternal ortezi oluşturduğu hareket kısıtlaması sayesinde iyileşme sağlanabilmektedir. Cerrahi girişim gerektirmeyen travmalı hastalarda en iyi tedavinin seçimi ve gerçekleştirilmesinde altta yatan patolojinin bilinmesi, kullanılacak ortezi özelliklerinin bilinmesi ve kullanım hedefi ile örtüşmesi önemli detaylardır.

Hiçbir spinal ortezi omurga hareketlerini tamamen kısıtlamayaacağı ve ortezi kullanım süresince paraspinal kaslarda atrofi riski unutulmamalıdır. Ayrıca hastanın da orteze uyumu, uygulama ve önerilerin ihmali, kullanım süresinde ortezi koruyuculuğunu azaltan fiziksel değişikliklerin yapılması tedaviyi kötü yönde etkilemektedir.

## ■ KAYNAKLAR

- Ackland H, Cooper JD, Malham GM, Kossmann T: Factors predicting cervical collar-related decubitus ulceration in major trauma patients. *Spine* 32:432-438, 2007
- Agabegi SS, Ashhar FA, Herkowitz HN: Spinal orthoses. *J Am Acad Orthop Surg* 18(11):657-667, 2010
- Akihiko H, Kennichiro N, Toshitaka N: Clinical results of the new cervico-thoracic orthosis 'neck-chest brace'. *Journal of Orthopaedic Surgery* 8(2):27-31, 2000
- Alsancak S: Omurga Ortezleri CO ve CTO'lar modifikasyonları ve özellikleri. Available: [https://acikders.ankara.edu.tr/pluginfile.php/30122/mod\\_resource/content/1/Ort%20II-12.hft-Sp%20Ort-CO-CTO.pdf](https://acikders.ankara.edu.tr/pluginfile.php/30122/mod_resource/content/1/Ort%20II-12.hft-Sp%20Ort-CO-CTO.pdf) Accessed 01.05.2020
- Axelsson P, Johnsson R, Stromqvist B: Effect of lumbar orthosis on intervertebral mobility. A roentgen stereophotogrammetric analysis. *Spine* 17:678-681, 1992
- Bednar DA: Efficacy of orthotic immobilisation of the unstable subaxial cervical spine of the elderly patient: Investigation in a cadaver model. *Can J Surg* 47(4):251-256, 2004
- Benzel EC, Hadden TA, Saulsbery CM: A comparison of the minerva and halo jackets for stabilization of the cervical spine. *J Neurosurg* 70(3):411-414, 1989
- Bogduk N, Mercer S: Biomechanics of the cervical spine. I: Normal kinematics. *Clin Biomech* 15(9):663-648, 2000
- Bryce TN, Sheth P, Chen B, Ragnarsson KT: Spinal orthoses. Slipman CW Derby R, Simone FA, Mayer TG (eds), *International Spine E-book: An Algorithmic Approach*. Saunders Elsevier, 2008:485-495
- Bunch WH, Keagy R, Kritter AE, Kruger LM, Letts M, Lonstein JE, Marsolais EB, Matthews JG, Pedegana LR: *Atlas of Orthotics. Biomechanical Principles and Application*. St. Luis: Mosby Company, 1985:3-6
- Burton DC, Noack J, Vaccaro AR, Anderson DG: Cervical orthoses and halo-vest management. Vaccaro AR (ed), *Fractures of the Cervical, Thoracic and Lumbar Spine*. CRC Press, 2002:279-297
- Conolly PJ, Grob D: Bracing of patients after fusion for degenerative problems of the lumbar spine-yes or no? *Spine* 23(12):1426-1428, 1998
- Coppage J, Ames SE: Orthoses for Spinal Dysfunction. *Orthotics and Prosthetics in Rehabilitation*, 2013:371-391
- Erel S, Çetin SY: Ortezler. Bek N (ed), *Spinal Patoloji Ortezleri*. Ankara: Hipokrat Yayınevi, 2020:555-570
- Fisherman S, Berger N, Edelstein JE, Springer WP: Spinal orthoses. Klein EA, (ed), *Atlas of Orthotics*. ST Louis: Mosby Company, 1985:238-256
- Gavin TM, Carandang G, Havey R, Flanagan P, Ghanayem A, Patwardhan AG: Biomechanical analysis of cervical orthoses in flexion and extension: A comparison of cervical collars and cervical thoracic orthoses. *J Rehabil Res Dev* 40(6):527-537, 2003
- Harman EA, Rosenstein RM, Frykman PN: Effects of a belt on intraabdominal pressure during weight lifting. *Med Sci Sports Exerc* 21:186-190, 1989
- Lants SA, Schultz AB: Lumbar spine orthosis wearing. Effect on trunk muscle myoelectric activity. *Spine* 11(8):838-842, 1986
- Lou E, Hill D, Raso J: Brace treatment for adolescent idiopathic scoliosis. *Stud Health Technol Inform* 135:265-273, 2008
- Moore DP, Tilley E, Sugg P: Spinal orthoses in rehabilitation. Braddom RL, (ed), *Physical Medicine & Rehabilitation*. China: Saunders Elsevier, 2007:369-380
- Moskovich R: Biomechanics of the cervical spine. Nordin M, Frankel VH, (ed), *Basic Biomechanics of the Musculoskeletal System*. Philadelphia: Lippincott, 2001:286-317
- Nachemson A, Morris JM: In vivo measurement of intradiscal pressure. *J Bone Joint Surg* 46:1077-1092, 1964
- Nachemson AL: Orthotic treatment for injuries and diseases of the spinal column. *Phys Med Rehabil* 1:22-24, 1987
- Newman M, Lowe CM, Barker K: Spinal orthoses for vertebral osteoporosis and osteoporotic vertebral fracture; A systematic review. *Arch Phys Med Rehabil* 97(6):1013-1025, 2016
- Ono A, Amano M, Okamura Y, Numazawa T, Ueyama K, Nishikawa S, Toh S: Muscle atrophy after treatment with Halovest. *Spine* 30(1):8-12, 2005
- Ortez Kelimesinin Tarihçesi. Available: <http://wiki.pinsify.xyz/index.php?q=aHR0cHM6Ly9lbi53aWtpcGVkaWEub3JnL3d-pa2kvT3J0aG90aWNz> Accessed 01.05.2020
- Perry J, Nickel VL: Total cervical spine fusion for neck paralysis. *J Bone Joint Surg (Am)* 41:37-59, 1959
- Pomerantz F, Durant E: Spinal orthotics. De Lisa JA, Gans BM, Wals NE (eds), *Physical Medicine and Rehabilitation, Principles and Practice*. Philadelphia: Lippincott Williams & Wilkins, 2005:1355-1365
- Powers J, Daniels D, McGuire C, Hilbish C: The incidence of skin breakdown associated with use of cervical collars. *J Trauma Nurs* 13(4):198-200, 2006
- Rehabilitasyonda spinal ortezler. Canturk F, Alaylı G (Çev); *Fiziksel Tıp ve Rehabilitasyon El Kitabı*, Arasil T (ed). Ankara: Güneş Kitapevi, 2005:229-243
- Romo HD, Gavin TM, Parwardhan AG, Bunch WH, Gavin DQ, Levine PD, Fenwick L: Principles and components of spinal orthoses. Michael JW, Fisk RJ, Hsu JD, (eds), *AAOS Atlas of Orthoses and Assistive Devices*, dördüncü baskı, Philadelphia: Elsevier, 2008:89-111
- Rosen PB, McSwain NE, Arata M, Stahl S, Mercer D: Comparison of two new immobilization collars. *Ann Emerg Med* 21:1189-1195, 1992
- Savaş S: Spinal ortezler. Beyzaova M, Kutsal Y, (ed), *Fiziksel Tıp ve Rehabilitasyon*. Ankara: Güneş Tıp Kitapevi, 2016:1023-1034
- Schneider AM, Hipp JA, Nguyen L, Reitman CA: Reduction in head and intervertebral motion provided by 7 contemporary cervical orthoses in 45 individuals. *Spine* 32:1-6, 2007
- Sharpe KP, Rao S, Ziogas A: Evaluation of the effectiveness of the minerva cervicothoracic orthosis. *Spine* 20(13):1475-1479, 1995
- Siebenga J, Lefering VJM, Segers MJM, Elzinga MJ, Bakker FC: Haarmans HJM, Rommens PM, Duis HJ, Patka P: Treatment of traumatic thoracolumbar spine fractures: A Multicenter prospective randomized study of operative versus non-surgical treatment. *Spine* 31(25):2881-2890, 2006

37. Sime D, Gabbe B, Liew S: Outcomes of halo immobilization in the management of subaxial cervical facet fractures. *Anz J Surg* 87(3):159-164, 2017
38. Weppner JL, Alfano AP: Principles and components of spinal orthoses. Webster JB, Murphy DP, (ed), *AAOS Atlas of orthoses and assistive devices*, beşinci baskı. Philadelphia: Elsevier, 2019:69-89
39. Willems P, Nienhuis B, Sietsma M, van der Schaaf DB, Pavlov PW: The effect of a plaster cast on lumbosacral joint motion. *Spine* 22:1229-1234, 2007
40. Woodard EJ, Kowalski RJ, Marcotte N, Benzel EC: Orthoses: Complication prevention and management. Benzel EC, (ed), *Spine Surgery: Techniques, Complication Avoidance, and Management*, üçüncü baskı, Philadelphia, PA: Elsevier/Saunders, 2012:1781-1798
41. Yee AJ, Yoo JU, Marsolais EB, Carlson G, Poe-Kochert C, Bohlman HH, Emery SE: Use of a postoperative lumbar corset after spinal arthrodesis for degenerative conditions of the spine. A prospective randomized trial. *Bone Joint Surg Am* 90(10):2062-2068, 2008